Полная реставрация зубных рядов гальванопластическими несъемными зубными протезами

Noritake

■ C. Gadau, мастер зубной техник, Германия

Гальванопластическая технология стала обычным методом изготовления двойных (телескопических) коронок, зубных протезов на имплантатах или балочных конструкций, несъемных протезов на натуральных опорных зубах. C. Gadau сообщает о клиническом наблюдении пациента, которому была проведена полная реставрация верхнего и нижнего зубных рядов несъемными гальванопластическими зубными протезами.
Этот клинический случай является примером того, как с помощью гальванопластической технологии, даже в очень сложных ситуациях, могут быть достигнуты прекрасные эстетические результаты с гарантированной клинической долговечностью, при условии, что используются подходящие клинические методы ортопедического лечения.

Ключевые слова:

Одиночные коронки, гальванопластическая технология, техника послойного нанесения керамики, отдаленные клинические результаты, металлокерамика, прогнатия, полная реставрация зубных рядов.

Исходная клиническая ситуация

70-летний пациент, мужчина, всю свою жизнь страдал от выраженной прогнатии (угла окклюзии класса III) (рис. 1). Все его зубы были в хорошем состоянии, по большей части свободными от кариеса, со стабильным пародонтом, способными служить в качестве опорных зубов. Тем не менее, вестибулярная поверхность у большинства зубов была умеренно стерта в результате прогнатического прикуса (рис. 3). Это явилось точкой отсчета при планировании ортопедического лечения.

На рис. 2 представлена установленная в артикулятор гипсовая модель в состоянии привычного смыкания зубов. Зубы 19 и 30 были удалены много лет назад. На правой стороне наблюдалось мезиальное смещение зубов 31 и 32. Из-за прогнатического положения прикуса пациент страдал от болей в височно-нижнечелюстном суставе (ВНЧС), поэтому мы решили улучшить состояние прикуса.

Лечение с помощью прикусной шины

Для лечения мы постепенно, на протяжении одного года, увеличивали вертикальный размер окклюзии пациента от 7 мм до 8 мм (рис. 3). Мы изготовили прикусную шину, которую пациент носил днем и ночью, и даже при еде. Он снимал шину только для того, чтобы ее почистить. Эту шину несколько раз перебазировали в зуботехнической лаборатории до тех пор, пока вертикальная окклюзия не увеличилась с 7 до 8 мм (рис. 4). После ношения шины жалобы пациента на боли в ВНЧС прекратились, поэтому было решено перейти к ортопедическому лечению.

Рис. 1. *Вид зубов 70-летнего пациента до начала лечения. Выраженная прогнатия (угол класса III).*

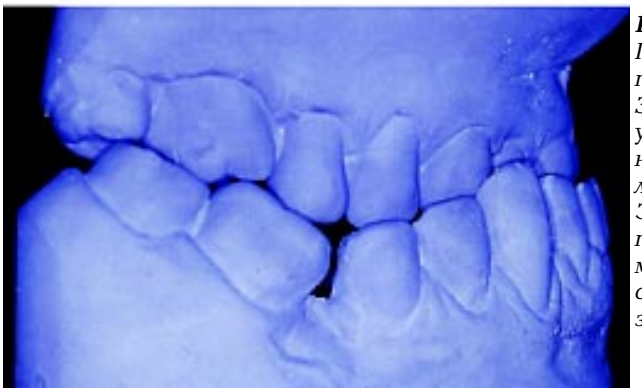

Рис. 2. *Привычный прикус. Зуб 30 был удален несколько лет назад. Это привело к мезиальному смещению зубов 32 и 31.*

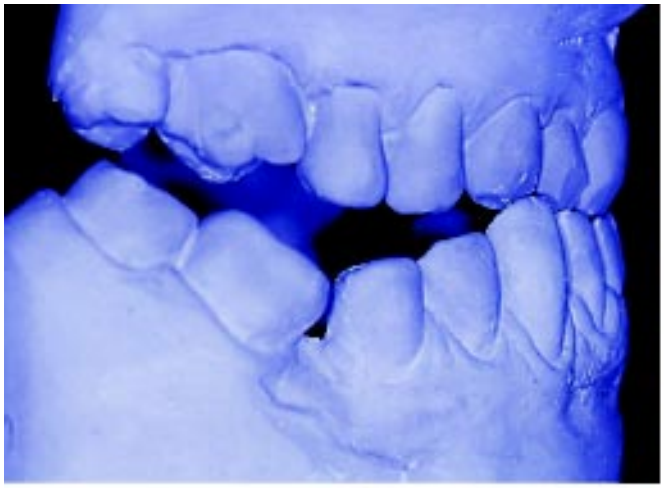

***Рис. 3**. За год вертикальный размер окклюзии постепенно увеличился с 7 до 8 мм.*

***Рис. 4**. Прикусную шину перебазировали несколько раз в зуботехнической лаборатории до тех пор, пока вертикальный размер окклюзии не увеличился с 7 до 8 мм, а у пациента не прекратились боли в ВНЧС.*

***Рис. с 5 по 7**. Препарирование опорных зубов. Был выбран метод идеального щадящего препарирования. Все участки тканей, пораженных кариесом (коричневая дисколорация), сохраняли до проведения последнего этапа ортопедического лечения — фиксации зубных протезов цементом.*

Препарирование зубов и изготовление опорных элементов

Целью нашего лечения было достижение более приемлемого горизонтального перекрытия в области передних зубов. При препарировании двадцати восьми опорных зубов (включая зубы 32 и 17), врач-ортопед уделил основное внимание выбору оптимальной формы препарирования. В передней области зубных рядов было важно сохранить как можно больше твердой ткани в связи с желанием пациента увеличить длину коронок. Отстаточный кариес (коричневые участки дисколорации) было решено не удалять до проведения последнего этапа ортопедического лечения — постановки протезов на цемент (рис. с 5 по 7). Это упрощало снятие оттисков и сокращало затраты времени на проведение препарирования. Как будет показано позже, сохранение коричневых участков дисколорации до проведения последнего этапа лечения оказалось выигрышным и на этапе цементирования протезов.

Первоначально было решено восстановить передние зубы металлокерамическими коронками, а жевательные — золотыми вкладками. Благодаря заметному увеличению вертикальной окклюзии мы решили отказаться от постановки золотых вкладок. Учитывая наш положительный опыт применения гальванопластической технологии, мы предложили пациенту реставрацию зубов гальванопластическими золотыми колпачками, облицованными керамикой. Пациент был нашим соседом и безгранично доверял врачам нашей клиники, поэтому он сразу же согласился с предложенным нами методом лечения.

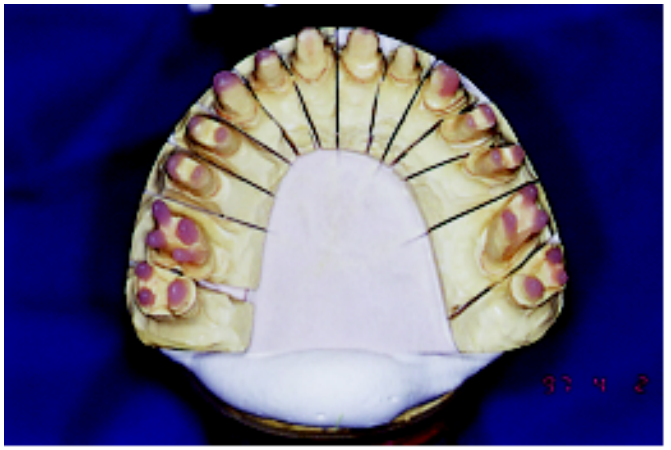

***Рис. 8 и 9**. Из-за существенного увеличения размера вертикальной окклюзии, необходимо произвести анатомическую надстройку всех копий для опоры бугорков.*

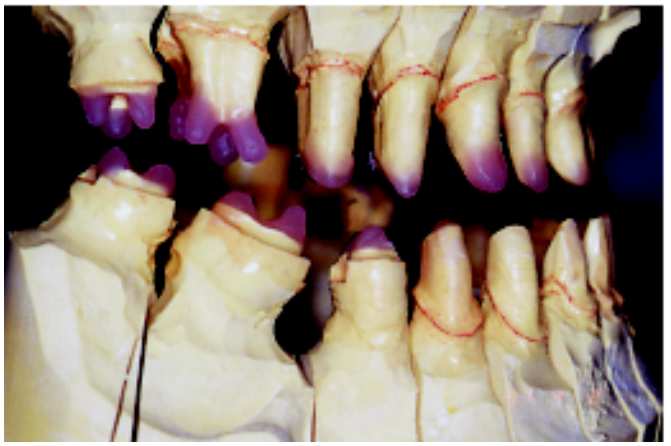

***Рис. 10 и 11**. Новая ситуация упростила исправление прикуса. Исходя из функциональных требований (в частности, с учетом протрузии), был рассмотрен вариант поднятия участка зубного ряда на левой стороне нижней челюсти. С этим вариантом не ожидалось никаких проблем, благодаря знакомой крутой модели движения челюстей, вызваной прогнатией.*

Поскольку электропластическое золото является слишком мягким, гальванопластические реставрации должны опираться на жесткую основу. При обычной фиксации, любые полые области над цементной прослойкой не будут заполняться цинкофосфатным цементом. В нашем случае, цинкофосфатный цемент не сможет обеспечить устойчивую поддержку мягкому гальванопластическому каркасу, что приведет к его деформации и последующему растрескиванию и сколу керамики.

Так как мы должны препарировать почти каждый опорный зуб (рис. 8 и 9), возникновение полостей неизбежно. Следовательно, нам придется использовать стеклоиономерный цемент. Штампики были надстроены воском для увеличения опоры керамики в области бугорков. Следует помнить, что гальваническое золото осаждается на более выпуклых поверхностях, т.е., в первую очередь, на бугорках и режущем крае, которые подвержены более интенсивному контакту с элетролитом в гальванопластической ванне. Следовательно, новая ситуация позволила упростить создание оптимального положения прикуса, к которому мы стремились (рис. 10 и 11).

Гальванопластический метод

Штампики были дублированы в соответствии с методикой, применяемой при гальванопластическом изготовлении зубных протезов (AGC, Wieland). Дубликаты штампиков предназначались для гальванопокрытия. Анатомическая форма полученных золотых гальванопластических колпачков позволяет нанести равномерное керамическое покрытие. Такие колпачки обеспечат эффективную опору и стабильность всей реставрации. На рис. 12 и 13 представлены гальванопластические колпачки во время примерки во рту пациента. Реставрации моляров нижней челюсти были выполнены в виде накладок. Как и следовало ожидать, прилегание всех гальванопластических колпачков было идеальным за счет применения гальванопластической технологии.

Для проверки ранее определенных горизонтального и вертикального соотношений челюстей, мы изготовили индекс из акриловой пластмассы (рис. 14 и 15). Несмотря на наш тщательный подход к изготовлению копий, мы решили уменьшить вертикальное соотношение челюстей на 1 мм для ограничения толщины керамики, которой будут облицованы гальванопластические реставрации, в частности, в области премоляров. Пациент остался очень доволен промежуточным «золотым» результатом (рис. 16).

Снятие оттисков и изготовление модели

Оттиски снимали с использованием обычных оттискных ложек, заполненных оттискным материалом Impregnum (3M ESPE) (рис. 17 и 18). После штифтовки была проведена отливка моделей из черного гипса; для основания модели использовали голубой гипс. Такие модели очень удобны для периодических про-

***Рис. 12 и 13**. Примерка гальванопластических колпачков, вомпроизводящих анатомию зубов. Моляры нижней челюсти изготовлены в виде накладок. Как и ожидалось, прилегание всех реставраций было идеальным.*

***Рис. 14 и 15**. Вертикальное и горизонтальное соотношения челюстей были проверены на месте с помощью пластмассового индекса. Несмотря на препарирование опорных зубов, мы решили избежать нанесение лишней керамики, особенно в области премоляров. Следовательно, вертикальное соотношение челюстей было уменьшено на 1 мм.*

***Рис. 16**. Пациент со счастливой улыбкой демонстрирует свои «золотые зубы».*

верок реставраций во время и после нанесения слоев керамического покрытия, и для показа пациенту готовых зубных протезов (рис. 19 и 20; рис. 61 и 62).

Техника нанесения керамики

Материалы и инструменты для работы с гальванопластическими реставрациями

Сначала моделирование керамического покрытия проводят на распиленной рабочей модели. На рис. 21 представлены необходимые для моделирования материалы и инструменты. Для керамического покрытия гальванопластических реставраций использовалась синтетическая керамика **Noritake (Япония)**. Мне нравится традиционный метод нанесения трехслойного керамического покрытия с применением дентина, массы для режущего края, красителей и прозрачных масс для передачи индивидуальных эффектов. Из-за ограниченного

***Рис. 17 и 18**. Оттиски были сняты с помощью обычных оттискных ложек, заполненных оттискным материалом Impregnum (3M ESPE).*

***Рис. 19 и 20**. Диагностическая модель и модель для показа реставрации пациенту были изготовлены из черного и голубого (для основания) гипса.*

места для размещения керамической облицовки, было необходимо создать эффект глубины путем нанесения керамики соответствующих оттенков. В нашем случае применение гальванопластических колпачков оказалось очень полезным, поскольку их толщина была равномерной и небольшой (0,2-0,3 мм), а цвет обеспечивал теплый тон изнутри. Следует помнить, что опаковую массу необходимо нанести дважды, особенно при использовании светлых расцветок (A1, A2, B1, B2), для достижения достаточной цветовой насыщенности нижнего слоя. Даже если первый слой опаковой массы полностью покроет поверхность металла, просвечивающие теплые тона гальванического золота могут в дальнейшем оказать вредное влияние на керамику более светлых расцветок.

Обжиги опаковой и краевой масс у реставраций нижней челюсти

Если подробно описать процедуру изготовления зубных протезов для нашего пациента, то, в первую очередь, мы должны смоделировать керамическое покрытие для зубов нижней челюсти, а затем — для верхних зубов. Основное внимание должно быть направлено на моделирование ***передних*** зубов верхнего и нижнего рядов. Мы решили

***Рис. 21**. Материалы и инстументы для моделирования керамического покрытия: оранжевая пришеечная масса CV 1; дентины A3, A3,5 и A4; оранжевая масса для режущего края, расцветки Sun Bright (солнечная яркая); голубая прозрачная масса T Blue; белый прозрачный материал, кремовая эмаль (Creamy Enamel); светлые эмалевые массы для оформления режущего края, E1 и E2; и светлая прозрачная масса LT0 из набора керамики Noritake.*

укоротить пришеечную область металлического каркаса каждого нижнего зуба с тем, чтобы иметь возможность сформировать и обжечь керамический край. Целью создания керамического края явилось предупреждение матовости керамической облицовки в пришеечной области, которая возникает в результате отражения света металлическим краем. Перед нанесением кера-

***Рис. 22**. Подготовка золотых колпачков для моделирования керамического края. Гальванопластические каркасы были укорочены в пришеечной области, пескоструйно обработаны корундовым песком с размерами частиц от 110 до 250 мкм под низким давлением от 1,5 до 2 бар.*

***Рис. 23**. Вид реставраций нижней челюсти, облицованных опаковой массой с керамическим краем (после обжига). Прилегание керамических краев реставраций было настолько хорошим, что после дентинового и глазуровочного обжигов коррекция была минимальной.*

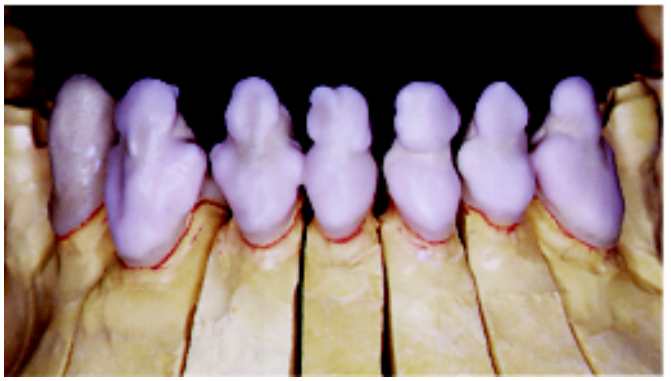

мики, гальванопластические колпачки были подвергнуты пескоструйной обработке корундовым песком с размерами частиц от 110 до 250 мкм под низким давлением от 1,5 до 2,0 бар (рис. 22). Затем на обработанные металлические поверхности были нанесены и обожжены сначала первый, а затем второй слои опаковой массы, после чего сформирован и обожжен керамический край. Прилегание керамических краев реставраций было настолько хорошим, что после дентинового и глазуровочного обжигов коррекция была минимальной (рис. 23).

Моделирование керамического покрытия реставраций нижнего ряда

На проксимальные области зубов нижнего ряда была нанесена пришеечная масса CV 2 оранжево-медовой расцветки. Для того, чтобы подчеркнуть более интенсивную окраску зубов в проксимальных и пришеечной областях, отдельные участки керамической массы, нанесенные на проксимальные области, были соединены полосой, проходящей по вестибулярным поверхностям зубов (рис. 24). Для дополнительного моделирования использована дентиновая масса, с помощью которой была воспроизведена анатомическая форма зубов до достижения контакта с соседними зубами (рис. 25 и 26). Это упростило контроль за влажностью керамической массы. Для резцов была выбрана масса расцветки A3, а для клыков — A3,5. Между зубами и на узких участках оголения шеек зубов нанесена масса A4. В области режущего края справа и слева от смоделированных мамелонов нанесена оранжевая масса для режущего края — Sun Bright (солнечная яркая) (рис. 26). Затем структура мамелонов была выделена прозрачной кремовой эмалью Creamy Enamel: этот материал следует использовать с осторожностью, поскольку он создает устойчивый белый оттенок (рис. 27). В средней трети коронки был создан поясок с помощью оранжевой массы для режущего края, Sun Bright (рис. 28). В области режущего края структура мамелонов была покрыта голубой прозрачной массой T Blue (рис. 29). А теперь мы можем перейти к имитации трещинок эмали. Лично я отдаю предпочтению воспроизведению вида размытой эмали, без резких контрастов. В об-

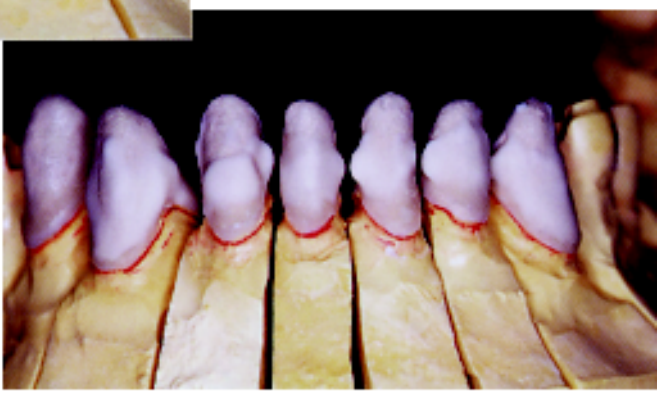

***Рис. 24**. На проксимальные и пришеечные области для интенсификации окраски коронок была нанесена пришеечная масса CV 2 оранжево-медовой расцветки.*

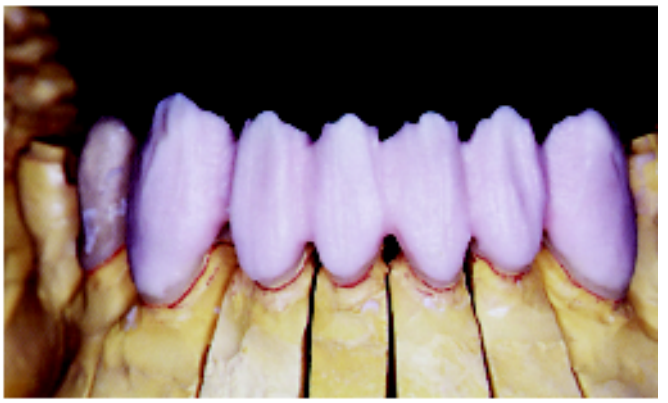

***Рис. 25 и 26**. Моделирование дентином нижних зубов. Отдельные реставрации соприкасаются друг с другом. Это упрощает контроль за влажностью керамической массы.*

Noritake

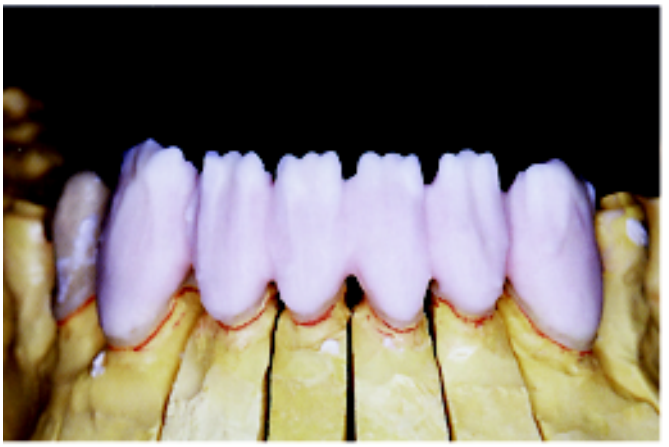

***Рис. 27**. Подчеркивание структуры мамелонов прозрачной кремовой эмалью Creamy Enamel.*

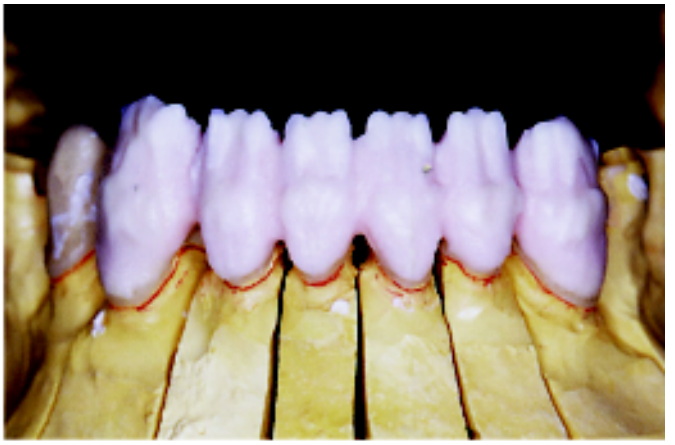

***Рис. 28**. В средней трети коронки с помощью оранжевой массы для режущего края, Sun Bright, был создан поясок.*

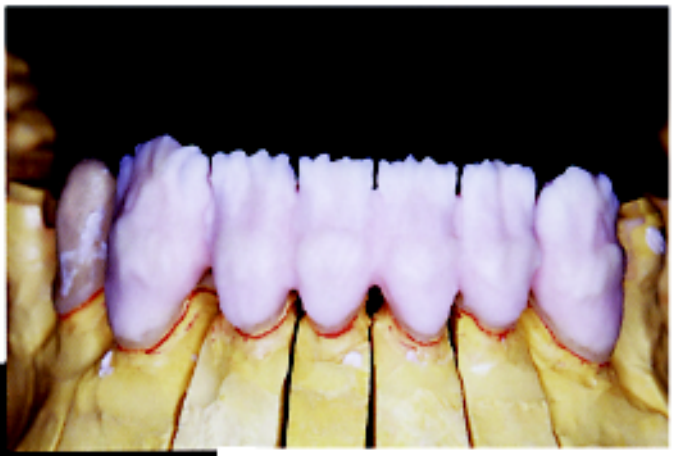

***Рис. 29**. Режущий край над мамелонами был покрыт голубой прозрачной массой T Blue.*

***Рис. 30**. Со стороны небной поверхности режущего края была нанесена масса Sun Bright для передачи интенсивного оранжевого оттенка эмали, стертой по режущему краю.*

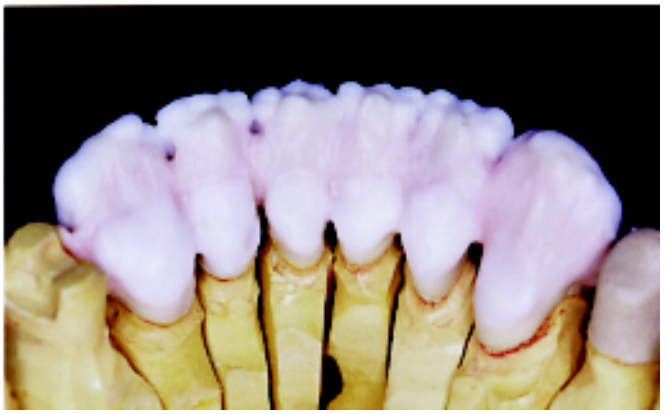

***Рис. 31**. В области анатомического пояса была нанесена прозрачная эмаль для режущего края E2, которая сгладила переход от более темной шейки зуба расцветки A4 к более светлому дентину расцветки A3.*

ласти режущего края со стороны небной поверхности мы также нанесем массу Sun Bright, во-первых, для имитации интенсивного оранжевого оттенка эмали, стертой по режущему краю, а, во-вторых, для уравновешивания цвета керамического покрытия, нанесенного со стороны вестибулярной поверхности коронки (рис. 30). В области анатомического пояса (узкого выступа эмали, расположенного вдоль эмалево-цементной границы) мы нанесем прозрачную эмаль для режущего края E2. Переход от более темных шеек зубов, покрытых дентином расцветки A4, к расположенной над ними светлой области дентина расцветки A3, может оказаться слишком резким (рис. 31). При нанесении на пришеечную область темных цветов без использования прозрачной эмали для смягчения перехода к более светлой расцветке дентина, зуб будет выглядеть ненатуральным.

Моделирование анатомической формы и внутренних особенностей зубов мы заканчиваем нанесением прозрачных масс LT0 и LT1 (LT0 = нейтральный цвет; LT1 = молочно-белый) (рис. 32 и 33). Нанесением массы LT0 мы завершаем моделирование и создаем буффер для коррекции анатомической формы реставрации после проведения обжига. Это позволяет при коррекции сошлифовывать прозрачный материал, не затрагивая основную структуру воспроизводимого зуба и не воздей-

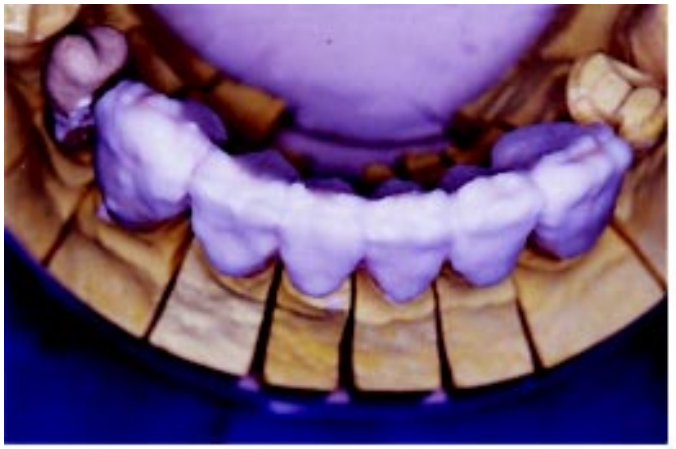

***Рис. 32 и 33**. Моделирование анатомической формы и внутренних особенностей зубов было завершено нанесением прозрачных масс LT0 и LT1. Нанесенную керамическую массу конденсировали с помощью легкого постукивания и обдувки теплым воздухом.*

***Рис. 34**. Сепарация керамической массы была выполнена лезвием бритвы.*

***Рис. 35 и 36**. Результат после обжига. Проведена частичная коррекция проксимальных сторон реставраций.*

ствуя на цвет внутренних слоев. Если же при коррекции анатомической формы потребуется нанесение дополнительных порций керамической массы, то наносят только прозрачный материал.

Перед первым дентиновым обжигом, нанесенную керамическую массу конденсируют путем легкого постукивания и обдувки теплым воздухом. Затем проводят сепарацию керамической массы лезвием бритвы (рис. 34). Для компенсации усадки можно действовать одним из двух методов — либо сразу же добавить эмаль в проксимальные области перед проведением обжига, либо позаботиться об этом позже — на этапе коррекции анатомической формы. Преимуществом второго метода является то, что нанесение слишком большой порции материала не вызовет искажения анатомической формы, в точках проксимальных контактов не потребуется коррекция формы путем подшлифовки керамики, реставрацию можно будет сразу же поместить на модель и провести все необходимые процедуры пригонки проксимальных контактов.

Тем не менее, мы формируем проксимальные контакты перед проведением обжига. Результаты, полученные после обжига и первичные анатомические контуры смоделированных коронок представлены на рисунках 35 и 36.

Подготовка к моделированию керамического покрытия реставраций верхнего ряда

Было решено изготовить реставрации верхнего ряда без моделирования керамического края. Большая часть краев реставраций была выведена под десну, а препарирование зубов в пришеечной области было достаточно глубоким, поэтому в области десневого края не предвиделось никаких осложнений, связанных с вредными цветовыми эффектами. Для достижения хорошей эстетики без керамического края, необходимо при выведении керамического покрытия к десневому краю (сведению на нет) оставить настолько тонкий слой керамики, насколько это возможно (рис. 37). Как и в случае реставраций нижней челюсти, поверхность гальванопластических колпачков была отпескоструена корундовым песком с размером частиц от 110 мкм до 250 мкм под небольшим

***Рис. 37**. Реставрации зубов верхнего ряда было решено изготовить без керамического края. В области десневого края должен быть оставлен настолько тонкий слой керамики, насколько это возможно.*

***Рис. 38**. Поверхность гальванопластических колпачков была обработана корундовым песком с размером частиц от 110 мкм до 250 мкм под небольшим давлением, от 1,5 до 2 бар.*

***Рис. 39**. Реставрации с нанесенным опаковым слоем и пришеечной массой CV 2 оранжево-медовой расцветки.*

***Рис. 40**. В первую очередь проводят моделирование анатомической формы двух центральных резцов. Для моделирования была спользована дентиновая масса расцветок А3 и А4 (А4 - в ришеечной области).*

***Рис. 41**. Срезание по слою дентина.*

давлением от 1,5 до 2 бар (рис. 38). Опаковую массу наносили двумя слоями, аналогично тому, как это было проделано для реставраций нижнего ряда (см. рис. 39). Если вы хотите, чтобы пришеечная область была окрашена в более теплые тона, то наносите опаковую массу, отступив от десневого края приблизительно на 0,5 мм. Это придаст пришеечной области более теплую окраску и избавит от просвечивания опаковой массы сквозь последующие слои нанесенного керамического покрытия.

Моделирование керамического покрытия реставраций верхнего ряда

В первую очередь мы займемся моделированием только двух центральных резцов. Это позволит нам более внимательно отнестись к воспроизведению функциональных и эстетических аспектов этих зубов. Мы снова начнем моделирование с нанесения пришеечной массы CV 2 оранжево-медовой расцветки (рис. 39). Затем мы приступим к моделированию анатомической формы зубов с помощью дентиновой массы расцветки А3 (в пришеечной области будет использован дентин А4) (рис. 40). Затем мы срежем слой дентина почти по всей вестибулярной поверхности коронок, что позволит нам приступить к воспроизведению индивидуально окрашенных внутренних слоев (рис. 41). Перед тем, как продолжить моделирование, мы проведем конденсацию керамической массы. Мы нанесем оранжевую массу Sun Bright на область режущего края и в углубление в пришеечной области коронок (рис. 42). Для выделения пояска, выполненного массой Sun Bright, мы добавим к нему тонкие полоски прозрачной кремовой эмали Creamy Enamel, разместив их над и под пояском; эту же эмаль мы используем в области режущего края (рис. 43).

Мамелоны в области режущего края и вся расположенная под ними структура были покрыты прозрачной эмалью T Blue (рис. 44). Между пояском, выполненным массой Sun Bright и мамелонами, были сделаны мазки эмалью E1 (рис. 45). Эта эмаль делает окраску зуба более яркой и скрывает отражение от нижних слоев. Анатомическая форма мезиального и

Noritake

***Рис. 42**. На режущий край и в углубление в пришеечной области была нанесена оранжевая масса Sun Bright.*

***Рис. 43**. Прозрачная кремовая эмаль Creamy Enamel была нанесена сверху и по низу пояска, выполненного массой Sun Bright, а также в области режущего края.*

***Рис. 44**. Мамелоны в области режущего края и вся расположенная под ними структура были покрыты прозрачной эмалью T Blue.*

***Рис. 45**. Между пояском, выполненным массой Sun Bright и мамелонами, были сделаны мазки эмалью E1.*

***Рис. 46**. Анатомическая форма мезиального и дистального участков режущего края была дополнительно уточнена светлой прозрачной эмалью LT0.*

на пропускать свет; в частности, это относится к проксимальным областям. Затем всю реставрацию покрывают прозрачной массой LT1 (рис. 47 и 48).

Важным моментом моделирования является то, что мы создаем равновесие между вестибулярной и небной областями путем покрытия нижнечелюстных реставраций эмалью, с тем, чтобы форма покры-

***Рис. 47 и 48**. Покрытие эмалью E2.*

дистального участков режущего края была дополнительно уточнена путем нанесения светлой прозрачной эмали LT0 (рис. 46). Керамика, расположенная на участке от пришеечной области до режущего края, должтия оставалась стабильной и не отклонялась в направлении к губе (рис. 49; также см. рис. 32).

На рис. 50 и 51 представлены результаты после обжига. Как и у нижних зубов,

мы видим более интенсивную, более богатую контрастами окраску шейки зуба с небной стороны, идущую от анатомического пояса, сглаженную с помощью светлой эмали E2. На вестибулярной поверхности опаковый слой стал более заметным из-за усадки керамики по краю коронки. Как уже было упомянуто выше, от проблемы просвечивания опакового слоя можно избавиться путем нанесения дентина в краевых областях непосредственно на гальванопластический каркас без использования опаковой массы.

***Рис. 49**. Нанесение дополнительный порций эмали на небную поверхность коронок центральных резцов.*

***Рис. 50 и 51**. Результаты после обжига. Вид коронок центральных резцов с небной и вестибулярной сторон.*

Следующим этапом изготовления реставраций будет проверка их функционирования в артикуляторе (рис. 52), корректировочный обжиг, и моделирование двух боковых резцов. После шлифовки и полировки керамики, проводят окончательную обработку реставрации (рис. 53). Края, состоящие из прозрачного материала, и полное покрытие всей вестибулярной поверхности эмалью, делают реставрацию более яркой и обеспечивают прохождение света от режущего края к пришеечной области.

Цвет зуба и сформированные внутренние структуры гармонично сочетаются. Для того, чтобы окраска клыков стала более интенсивной, толщина эмалевого покрытия на дентина должна быть минимальной.

В области жевательных зубов за счет увеличения вертикального размера окклюзии мы имели достаточно места для нанесения керамики и окклюзионной коррекции (рис. 54 и 55).

Для реставрации участка нижних зубов от 18 до 20 потребовалось изготовление несъемного мостовидного протеза. Металлические колпачки для опорных зубов также были изготовлены методом гальванопластики. Промежуточный зуб мостовидного протеза был отлит из сплава с высоким содержанием золота и приварен лазером к обоим колпачкам. Теперь, имея представление об особенностях окраски зубов пациента, мы можем приступить к моделированию керамического покрытия мостовидного протеза с последующими спеканием.

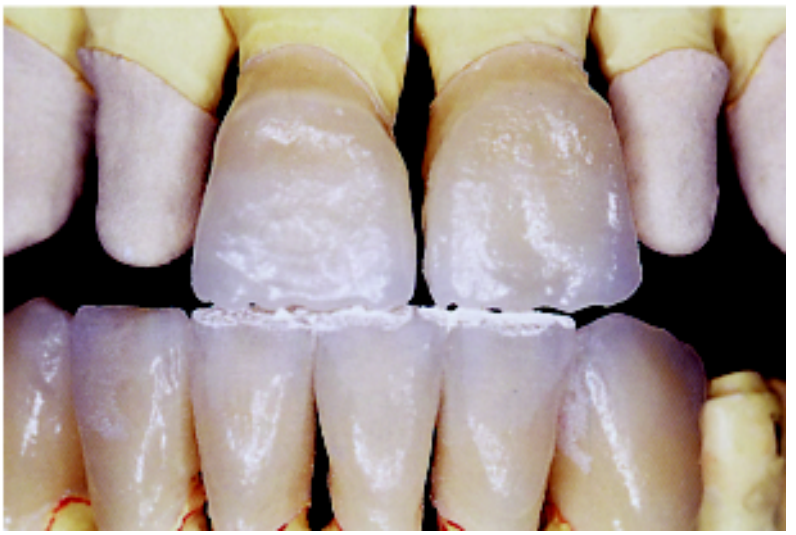

***Рис. 52**. Проверка протрузии в артикуляторе.*

После полирования до высокого блеска все поверхностей реставрации, проведенного зуботехническими щетками и полировочной пастой с наполнителем из алмазной крошки, реставрации были помещены на модель из черного гипса (см. рис. 19 и 20), а затем перемещены на рабочую модель и повторно откорректированы (рис. с 58 по 62).

***Рис. 53**. Готовые реставрации верхней челюсти. Края, состоящие из прозрачного материала, и полное покрытие всей вестибулярной поверхности эмалью, делают реставрацию более яркой и обеспечивают проход света от режущего края к пришеечной области.*

***Рис. 54 и 55**. В области жевательных зубов за счет увеличения вертикального размера окклюзии имелось достаточное пространство для нанесения керамики и проведения окклюзионной коррекции.*

***Рис. 56 и 57**. Мостовидный протез для зубов от 18 до 20. Металлические колпачки для опорных зубов были изготовлены гальванопластическим методом. Промежуточный зуб мостовидного протеза был отлит из сплава с высоким содержанием золота и приварен лазером к обоим колпачкам.*

Noritake

***Рис. с 58 по 60**. После полирования работа была помещена на модель из черного гипса и перепроверена.*

***Рис. 61 и 62**. Для демонстрации готовых реставраций заказчику (врачу-ортопеду) и пациенту, к каждой эстетичной модели с зубными протезами прилагают визитную карточку зуботехнической лаборатории!*

***Рис. 63**. Клиническая ситуация сразу же после постановки реставраций. Десна раздражена и покраснела вследствие ношения временных протезов и из-за удаления избытка адгезива.*

***Рис. 64**. Благодаря чистоте гальванического золота и гладко отполированной поверхности придесневого керамического покрытия через 9 месяцев после постановки коронок десневые ткани выглядели здоровыми. Обратите внимание на гармоничный переход от коронок к десне.*

***Рис. 65**. Состояние десен через 6 месяцев после ортопедического лечения. Снимок с билзкого расстояния.*

***Рис. 66**. ....и через 9 месяцев после цементирования реставрации.*

***Рис. 67**. Реставрации зубов нижней челюсти были смоделированы и обожжены с небольшими керамическими краями.*

Результаты in situ (в полости рта пациента)

Сразу же после фиксации. Перед фиксацией внутренняя часть гальванопластических колпачков была покрыта праймером II GC адгезионного цемента Panavia (Kuraray). На рис. 63 представлен вид реставрации сразу же после постановки пациенту. Десна была раздражена и покраснела в результате удаления избыточного адгезива, а также из-за того, что в течение 4-х недель пациент носил временные зубные протезы.

Шесть месяцев спустя. Во время контрольных осмотров через 6 и через 9 месяцев после постановки протезов, наблюдалось нормальное состояние десен, достигнутое благодаря чистоте гальванического золота и гладко отполированной поверхности придесневого керамического покрытия.

Благодаря этому был создан гармоничный переход от коронки к десне (рис. с 64 по 66). Наряду с идеальным прилеганием реставраций, улучшенное состояние десен является одним из основных преимуществ использования несъемных гальванопластических зубных протезов.

Благодаря использованию гальванического золота, не склонного к окислению, эстетически успешный результат может быть достигнут и без моделирования керамического края. Для контраста, реставрации нижней челюсти были изготовлены с небольшими керамическими краями (рис. 67).

***Рис. 68**. Общий вид поставленных пациенту зубных протезов верхненижней челюсти через 9 месяцев после их фиксации.*

***Рис. 69**. Вид пациента спереди.*

Noritake

***Рис. 70**. Боковой портрет пациента. Пациент был избавлен от прогнатии (угла класса III, см. рис. 1 и 2), хотя его нижняя челюсть все еще выдается вперед).*

***Рис. 71**. 70-летний пациент все еще удовлетворен состоянием своих зубов и десен и готов покорить мир.*

***Рис. 72 и 73**. Отдаленные результыты ортопедического лечения. Даже спустя пять лет все коронки остаются целыми, а состояние десен - стабильным.*

Пять лет спустя. Через пять лет после фиксации зубных протезов все коронки оставались целыми, а состояние десен — стабильным (рис. 72 и 73). Кроме привлекательного эстетического результата, пациент был полностью и глубоко удовлетворен проведенным лечением, поскольку оно избавило его от болей в ВНЧС, которые уже больше никогда не появлялись на протяжении всего пятилетнего периода.

Выражение благодарности и посвящение

Я искренне благодарен моему личному другу и врачу-ортопеду, проводившему данное ортопедическое лечение, доктору Josef Dölger из Aschaffenburg, с которым я работал с 1980 года. В 2001 доктор Josef Dölger, которому я посвящаю эту статью, его ассистентка и третье лицо трагически погибли (были убиты) в своем оффисе.

Контактный адрес. Зуботехническая лаборатория Liesel Gadau, Curd Gadau, Herstallstr. 20, D — 63739, Aschaffenburg.■